ХИРУРГИЯ

УДК 61

*В. В. Васильев, Р. В. Чеминава, А. А. Ребров, М. В. Никитин,
О. В. Данильченко, Н. П. Емельянова*

ДИАГНОСТИКА И ЧРЕСКОЖНОЕ ПУНКЦИОННОЕ ЛЕЧЕНИЕ ПОЛИКИСТОЗА ПЕЧЕНИ И ПОЛИКИСТОЗНОЙ ГЕПАТОРЕНАЛЬНОЙ БОЛЕЗНИ

Первый Санкт-Петербургский государственный медицинский университет им. академика И. П. Павлова,
Российская Федерация, 197022, Санкт-Петербург, ул. Льва Толстого, 6/8

В статье рассматриваются особенности диагностики и хирургического лечения с применением малоинвазивных технологий такого редкого заболевания, как поликистоз печени. Применение пункционного лечения с применением склерозантов дало возможность избежать развития печеночной недостаточности у 100 % больных, получавших лечение. Длительность наблюдения составила до 24 лет. Библиогр. 14 назв. Ил. 2.

Ключевые слова: кисты, поликистоз печени, пункционное лечение, печеночная недостаточность.

DIAGNOSIS AND PERCUTANEOUS PUNCTURE TREATMENT OF POLYCYSTIC LIVER AND HEPATORENAL POLYCYSTIC DISEASE

V. V. Vasiliev, R. V. Cheminava, A. A. Rebrov, M. V. Nikitin, O. V. Danilchenko, N. P. Yemelyanov

The first Saint Petersburg State Medical University Acad. I. P. Pavlova,
6–8, ul. L'va Tolstogo, St. Petersburg, 197022, Russian Federation

The paper discussed the features of diagnostics and surgical treatment with the use of minimally invasive technologies rare disease polycystic liver. Application puncture treatment with sclerosants, made it possible to avoid the development of liver disease in 100 % of patients treated, the duration of follow-up was 24 years. Refs 14. Figs 2.

Keywords: cysts, polycystic liver puncture treatment of liver failure.

Введение

Поликистоз печени — редко встречающееся наследственное заболевание, сопровождающееся диффузным поражением печеночной паренхимы кистами различных размеров. По данным литературы, заболевание имеет аутосомно-доминантный тип наследования [1, 2]. При этом у большинства пациентов наблюдается сочетанное поражение печени и почек с развитием гепаторенальной поликистоз-

© Санкт-Петербургский государственный университет, 2017

 DOI: 10.21638/11701/spbu11.2017.202

ной болезни, приводящей на различных стадиях к печеночной и почечной недостаточности. Некоторые исследователи приводят данные о 90 % больных с сочетанным поражении печени и почек [3], поэтому поликистоз печени занимает особое место среди всех кистозных поражений этого органа.

Проблема заключается также в том, что первые клинические симптомы заболевания появляются, как правило, к 40–50 годам, что чаще всего связано с увеличением размеров и количества кист, гепатомегалией, возникновением осложнений. Длительное бессимптомное течение приводит к несвоевременной диагностике и, как следствие, позднему началу лечения.

Прогрессивное развитие и внедрение в хирургическую практику новых медицинских технологий за последние два десятилетия привело к пересмотру традиционных схем диагностики и лечения поликистоза печени и почек. В настоящее время для лечения поликистоза печени используются пункционные методы со склерозированием кист, а также фенестрация кист и даже гепатэктомия с трансплантацией печени. При наличии поликистоза почек также применяются пункции кист с их склерозированием, дренирование кист, нефрэктомия и трансплантация почки. В последние годы для лечения определенной группы больных с поликистозом печени и почек эффективно используется лапреатид и октреотид [4, 5].

Одним из основных методов визуализации кист, в том числе при поликистозе печени, стало ультразвуковое исследование (УЗИ) [6–8]. Скрининг с помощью УЗИ позволяет выявлять больных с поликистозом печени и почек еще до появления первых симптомов. Преимущества УЗИ в диагностике кист настолько очевидны, что применение других современных методов, какими являются компьютерная томография (КТ) и магнитно-резонансная томография (МРТ), выполняются только в тех случаях, когда возникает необходимость получения дополнительной информации о характере патологических изменений в органе с целью определения более рациональной тактики лечения.

В настоящее время большинство хирургов отдают предпочтение малоинвазивным методам хирургического лечения поликистоза печени [9–12]. Мнения хирургов расходятся только в выборе метода оперативного вмешательства и в определении сроков его выполнения [13, 14].

Цель нашей работы — показать возможности чрескожных пункционных вмешательств, выполняемых с ультразвуковым контролем, в лечении поликистоза печени, в том числе у больных с поликистозной гепаторенальной болезнью.

Материал и методы исследования

В исследование вошли 32 пациента в возрасте от 18 до 79 лет (средний возраст 54,1 ± 1,6 года), которые проходили лечение и находились под нашим наблюдением с 1993 по 2014 г. У 10 (31,3 %) из них поликистоз наблюдался изолировано в печени, сочетанное поражение печени и обеих почек с развитием поликистозной гепаторенальной болезни было у 22 (68,7 %) больных.

Наши исследования показали, что большинство больных с различными видами кистозного поражения печени впервые обратились за медицинской помощью в возрасте 60 лет и старше, что связано с бессимптомностью клинического течения и неспецифичностью жалоб. В то же время при наиболее тяжелых формах струк-

турных изменений органов жалобы больных и симптомы заболевания появляются значительно раньше. Так, 18 из 32 пациентов (56,3 %) с поликистозом печени и поликистозной гепаторенальной болезнью впервые поступили в клинику в возрасте до 50 лет, а в некоторых случаях и до 20.

Однако 7 (21,9 %) пациентов обратились в клинику за медицинской помощью после 70 лет, что было обусловлено неэффективностью консервативной терапии, проводимой в амбулаторных условиях. Диагностика поликистоза печени и поликистозной гепаторенальной болезни выполнялась в соответствии с классической схемой обследования больных. Анализ жалоб, анамнеза и данных объективного исследования показал, что всех больных беспокоили ноющие непостоянные боли различной интенсивности в верхних отделах живота или поясничной области. Отмечалась зависимость интенсивности болей от размеров и количества кистозных образований. Боль у большинства пациентов была единственным и наиболее характерным клиническим признаком заболевания.

Более разнообразными клинические проявления заболевания были у больных с поликистозной гепаторенальной болезнью. У них отмечалось повышение артериального давления, сопровождающееся головными болями. Некоторые пациенты жаловались на сухость во рту, жажду и быструю утомляемость. У 14 (43,8 %) пациентов пальпировались увеличенные печень и почки за счет больших жидкостных образований. Результаты клинического обследования пациентов не дают оснований для окончательной постановки диагноза. Однако появление у них общеклинических симптомов может указывать только на то, что заболевание прогрессирует.

Диагностика функциональных нарушений печени и почек с помощью традиционных лабораторных тестов позволила нам выявить более или менее характерные изменения показателей только у больных с поликистозной гепаторенальной болезнью. Более часто наблюдались изменения в моче (протеинурия, лейкоцитурия). Выяснилось, что для таких больных характерны гипостенурия и изостенурия. Понижение относительной плотности мочи и ее прогрессирование в виде изогипостенурии могло быть следствием повреждения канальцевого аппарата почек. У 7 (21,9 %) пациентов отмечалось повышение концентрации креатинина до 0,11 мкмоль/л, у 11 (34,4 %) — снижение показателя клубочковой фильтрации. Повышение билирубина, а также АЛТ и АСТ было определено у 6 (18,7 %) больных.

Необходимо отметить, что развитие органных и системных функциональных нарушений происходило на фоне прогрессирования заболевания, в большинстве своем у больных, поздно обратившихся за медицинской помощью. Для диагностики поликистоза печени и почек мы чаще всего использовали УЗИ, которое позволяет выявить не только ряд специфических для этого заболевания признаков, но и провести дифференциальный диагноз с другими заболеваниями печени и почек. УЗИ выполнялось всем больным, поступившим в клинику независимо от амбулаторного обследования, а иногда и повторно для получения дополнительной информации, уточнения характера наступивших изменений и, конечно, контроля за эффективностью проводимого лечения.

Следует отличать поликистоз от множественных кист печени и почек. Мы согласны с мнением В. В. Митькова [6], что типичной ошибкой начинающего врача ультразвуковой диагностики является постановка диагноза поликистоза при вы-

явлении им множественных простых кист. Известно, что эхографическая картина поликистоза характеризуется большим количеством ан- и гипоэхогенных образований с неровными контурами и значительным разнообразием размеров (рис. 1). Они резко изменяют структуру всей печени и обеих почек. На более поздних стадиях заболевания между кистами могут визуализироваться фиброзные перемычки с множественными кальцификатами. Если в начале дифференциация паренхимы органа еще возможна, то в последующем она практически не прослеживается, а при УЗИ трудно определить нормальную ткань. Пораженные органы увеличены в размерах, и степень их увеличения зависит от стадии заболевания. По нашим данным, простые множественные кисты встречаются значительно чаще, чем поликистоз. За исследуемый период мы диагностировали их у 66 больных с кистозным поражением печени и почек.

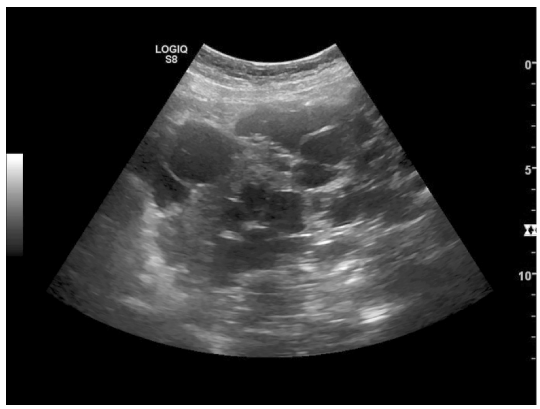

Рис. 1. Ультразвуковой снимок поликистоза печени до пункционного лечения пациентки 75 лет (длительность наблюдения 24 года)

При высокой точности и информативности УЗИ позволяет не только констатировать наличие жидкостных образований в органах, но и определить признаки наступивших осложнений. Наличие гноя в кисте придает ей вид неоднородного по внутренней структуре образования с содержимым детрита в виде взвешенных элементов средней и повышенной эхогенности и пузырьков газа.

При кровотечении в кисту эхографическая картина кист может быть представлена появлением в их полостях взвешенных нитей, сгустков и перегородок, которые легко перемещаются при смене положения больного. Однако, по мнению В. В. Митькова [6], аналогичная картина может наблюдаться и при малигнизации кисты, когда с помощью УЗИ выявляется локальное утолщение ее капсулы либо визуализируются пристеночный солидный компонент и перегородки с включениями.

Такие нетипичные для кист эхографические признаки служили основанием для выполнения доплеросонографии, которая позволяла определить наличие цветного доплеровского сигнала от указанных структур и оценить кровоток

в толще стенки кисты. Мы применили этот современный метод исследования у 9 пациентов. Однако ни у кого из них не регистрировался кровоток в стенке кист и отсутствовал цветовой доплерографический сигнал, что являлось благоприятным дифференциально-диагностическим признаком отсутствия опухолевого роста. Дополнительную информацию о характере содержимого кисты мы получали во время диагностической пункции с последующей макро- и микроскопической оценкой экссудата.

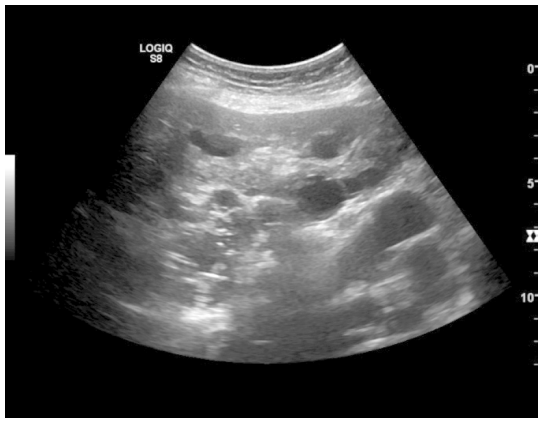

Рис. 2. Ультразвуковой снимок, выполненный после пункционного лечения поликистоза печени у той же пациентки с применением склерозантов через 5 лет

Все чрескожные пункционные вмешательства выполнялись нами по принятой в клинике методике. Однако у больных с поликистозом печени и почек эти операции отличались большей сложностью и длительностью, что было связано с необходимостью одновременного выполнения нескольких пункций из различных акустических доступов. Почти каждое вмешательство заканчивалось процедурой склерозирования кист или камер кисты 96-градусным этанолом с последующей декомпрессией, на фоне которой отмечалось спадение стенок жидкостных образований. Максимальная длительность этих операций составила от 30 до 40 минут (рис. 2).

Результаты исследования и их обсуждение

Проблема лечения поликистоза является чрезвычайно важной и окончательно нерешенной. Ни одно из применяемых в настоящее время лечебных мероприятий не является радикальным и в достаточной мере эффективным. Главная задача состоит в том, чтобы вовремя предупредить возникновение осложнений, уменьшить проявления симптомов болезни и улучшить функциональное состояние кистозно-измененных органов; поэтому, по нашему убеждению, консервативно-выжидательная тактика отрицательно влияет на решение проблемы поликистоза. В то же время

в современных условиях выполнение травматичных операций у больных с поликистозом печени и поликистозной гепаторенальной болезнью вряд ли оправдано.

Комплексное обследование больных, а также преимущества УЗИ, особенно такие, как большая разрешающаяся способность и точность в определении локализации и объема патологических изменений в органах, позволили нам определить приоритетное направление хирургического лечения поликистоза печени и поликистозной гепаторенальной болезни — использование малотравматичных чрескожных пункционных вмешательств с ультразвуковым контролем. Преимущества таких операций заключаются в том, что их можно выполнять многократно, под местной инфильтрационной анестезией, по мере увеличения размеров жидкостных образований. При этом для пункции доступны кисты любой локализации, в том числе расположенные в 7-м и 8-м сегментах печени. Показания к лечебной пункции кист должны определяться в зависимости от размеров кист. По нашему мнению, абсолютно показано пункционное лечение кист, достигших размеров 5–6 см в диаметре (объемом 50–100 мм) и более.

Эффективность пункционных вмешательств во многом зависит от склеротерапии, которая проводится нами с помощью 96-градусного этанола, вводимого в полость кисты и эвакуируемого из нее после четырехминутной экспозиции. Необходимость склерозирования кист существует всегда, однако выполнение этой важной лечебной манипуляции не всегда возможно. Решение о проведении склеротерапии как способа облитерации кистозных полостей принималось нами на основании характера экссудата, получаемого из кисты. Наличие геморрагического или хилезного экссудата является признаком состоявшегося кровотечения или желчеистечения в полость кисты. По нашему мнению, применение в этих случаях достаточно агрессивных склерозантов может привести к рецидиву осложнений. Склерозирование таких кист нами не выполнялось. С подобной ситуацией мы встретились у трех больных с поликистозной гепаторенальной болезнью.

Эффективность пункционного лечения поликистоза печени во многом зависит от применения склерозирующей терапии. У 23 (71,9 %) больных она оказалась возможной при пункции всех кистозных образований за время одного оперативного вмешательства, а у 9 (28,1 %) выполнялась частично из-за наличия в некоторых кистах геморрагического или реже хилезного экссудата.

Лечение поликистоза почек было в основном симптоматически консервативным и направленным на предупреждение осложнений и улучшение функционального состояния кистозно-измененных почек. Лечебные чрескожные пункции выполнялись только в стадии компенсации развития поликистоза и при наличии больших кист размерами более 7 см, особенно если они локализовались в области почечных ворот, что, как правило, приводило к нарушению уродинамики.

Известные критерии в оценке результатов лечения поликистоза печени и поликистозной гепаторенальной болезни сводятся в основном к ультразвуковому контролю за динамикой жидкостных образований и других органических изменений печени и почек в ближайшем и отделенном послеоперационном периодах. Однако при большом количестве кист у больных с поликистозом трудно выполнить ультразвуковой контроль за их облитерацией в процессе пункционного лечения. В связи с этим оценка отдаленных результатов и решение вопроса о дальнейшем лечении осуществлялись нами на основании появления чувства дискомфорта, боли

в эпигастрии, правом подреберье и поясничной области. По мере увеличения жидкостных образований мы госпитализировали больных повторно для проведения склеротерапии, что являлось одним из условий поддержания удовлетворительных результатов пункционного лечения поликистоза.

Все пациенты, проходившие лечение в клинике, находились под нашим наблюдением не дольше 24 лет. Удовлетворительные результаты лечения поликистоза печени при наличии поликистозной гепаторенальной болезни были получены нами у 89 % пациентов, а неудовлетворительные — в 11 % случаев. Летальных исходов от печеночной или почечной недостаточности за весь период наблюдения не было. Только троим больным при развившейся терминальной хронической почечной недостаточности понадобилась заместительная почечная терапия.

Пункционный метод лечения, применяемый при поликистозе печени, безусловно, является паллиативным. Мы не рассматриваем его как метод, избавляющий больного от поликистозного заболевания. Однако, по результатам нашего исследования, у пациентов старшего поколения, страдающих тяжелыми сопутствующими заболеваниями при наличии больших кист печени, пункционный метод, являясь малоинвазивным, легкодоступным и достаточно простым в исполнении, позволяет предупредить и/или замедлить развитие тяжелых осложнений. Данный метод лечения кист позволяет устранить болевой синдром, улучшить кровообращение и функциональное состояние кистозно-измененных органов и тем самым замедляет процесс развития печеночной и почечной недостаточности.

Выводы

Итак, применявшийся нами метод лечения позволяет сделать следующие выводы.

1. Консервативно-выжидательная тактика при поликистозе печени и поликистозной гепаторенальной болезни оказывает отрицательное влияние на функциональное состояние этих органов.

2. При поликистозе печени и поликистозной гепаторенальной болезни могут эффективно использоваться чрескожные пункционные вмешательства как наименее травматичные из всех хирургических методов лечения этого заболевания.

3. Лечебный эффект чрескожных пункций, выполняемых под контролем УЗИ, достигается уменьшением количества и объема кист за счет их склерозирования, что позволяет улучшить кровообращение и функциональное состояние в кистозно-измененных органах.

Литература

1. *Махов А. М., Ромасенко Л. В., Турко Т. В.* Доброкачественные очаговые образования печени: возрастные психосоматические аспекты // Лечащий врач. 2005. № 2. С. 24–28.

2. *Brodsky K. S., McWilliams R. R., Amura C. R., Barry N. P., Doctor R. B.* Liver cyst cytokines promote endothelial cell proliferation and development // Exp. Biol. Med. 2009. Vol. 234, N 10. P. 1155–1165.

3. *D´Agata I. D., Jonas M. M., Perez-Atayde A. R., Guay-Woodford L. M.* Combined cystic disease of the liver and kidney // Semin. Liver Dis. 1994. N 14. P. 215–228.

4. *Hogan M. C., Masyuk T. V., Page L., Holmes III D. R., Li X., Bergstralh E. J., Irazabal M. V., Kim B., King B. F., Glockner J. F., LaRusso N. F., Torres V. E.* Somatostatin analog therapy for severe polycystic liver disease: results after 2 years // Nephrol. Dial. Transplant. 2012. Vol. 27, issue 9. P. 3532–3539.

5. *Peces R., Cuesta-Lopez E., Peces C., Pérez-Dueñas V., Vega-Cabrera C., Selgas R.* Octreotide reduces hepatic, renal and breast cystic volume in autosomal-dominant polycystic kidney disease // Int. Urol. Nephrol. 2011. Vol. 43. P. 565–569.

6. *Митьков В. В.* Клиническое руководство по ультразвуковой диагностике. М., 1996. Т. 1. С. 65–73.

7. *Sanfelippo P. M., Beahers O. H., Weiland L. H.* Cystic disease of the liver // Ann. Surg. 1974. Vol. 179. P. 922–925.

8. *Taylor K. J. W., Viscomi G. N.* Ultrasound diagnosis of cystic disease of liver // J. Clin. Gastroenterol. 1980. Vol. 2. P. 197.

9. *Матевосян Р. В., Харнас С. С., Лотов А. Н.* Диагностика и выбор метода хирургического лечения при непаразитарных кистах печени // Хирургия. 2002. № 7. С. 31–36.

10. *Поташов Л. В., Васильев В. В., Малахова Т. В., Емельянова Н. П.* Малоинвазивные чрескожные вмешательства под ультразвуковым контролем в лечении непаразитарных кист печени // Новые Санкт-Петербургские врачебные ведомости. 2001. № 1. С. 73–74.

11. *Тимошин А. Д., Шестаков А. Л., Юрасов А. В.* Малоинвазивные вмешательства в абдоминальной хирургии. М., 2003. С. 6–37.

12. *Шишин К. В., Старков Ю. Т., Вишневский В. А., Вуколов А. В., Щеголев А. И.* Хирургическое лечение непаразитарных кист печени // Хирургия. 2006. № 1. С. 62–66.

13. *Carswell K. A., Saglas F. G., Murgatroyd B., Rela M., Heaton N., Patel A. G.* Laparoscopic versus open left lateral segmentectomy // BMC Surg. 2009. N 9. P. 14.

14. *Gamblin T. C., Holloway S. E., Heckman J. T., Geller D. A.* Laparoscopic resection of benign hepatic cysts: a new standard // J. Am. Coll. Surg. 2008. Vol. 207, N 5. P. 731–736.

Для цитирования: Васильев В. В., Чеминава Р. В., Ребров А. А., Никитин М. В., Данильченко О. В., Емельянова Н. П. Диагностика и чрескожное пункционное лечение поликистоза печени и поликистозной гепаторенальной болезни // Вестник СПбГУ. Медицина. 2017. Т. 12. Вып. 2. С. 136–144. DOI: 10.21638/11701/spbu11.2017.202

References

1. Makhov A. M., Romasenko L. V., Turko T. V. Dobrokachestvennye ochagovye obrazovaniia pecheni: vozrastnye psikhosomaticheskie aspekty [Benign focal liver Education: age psychosomatic aspects]. *Lechashchii vrach*, 2005, no. 2, pp. 24–28. (In Russian)

2. Brodsky K. S., McWilliams R. R., Amura C. R., Barry N. P., Doctor R. B. Liver cyst cytokines promote endothelial cell proliferation and development. *Exp. Biol. Med.*, 2009, vol. 234, no. 10, pp. 1155–1165.

3. D'Agata I. D., Jonas M. M., Perez-Atayde A. R., Guay-Woodford L. M. Combined cystic disease of the liver and kidney. *Semin. Liver Dis.*, 1994, no. 14, pp. 215–228.

4. Hogan M. C., Masyuk T. V., Page L., Holmes III D. R., Li X., Bergstralh E. J., Irazabal M. V., Kim B., King B. F., Glockner J. F., LaRusso N. F., Torres V. E. Somatostatin analog therapy for severe polycystic liver disease: results after 2 years. *Nephrol. Dial. Transplant.*, 2012, vol. 27, issue 9, pp. 3532–3539.

5. Peces R., Cuesta-Lopez E., Peces C., Pérez-Dueñas V., Vega-Cabrera C., Selgas R. Octreotide reduces hepatic, renal and breast cystic volume in autosomal-dominant polycystic kidney disease. *Int. Urol. Nephrol.*, 2011, vol. 43, pp. 565–569.

6. Mit'kov V. V. *Klinicheskoe rukovodstvo po ul'trazvukovoi diagnostike* [*Ultrasound diagnostics clinical manual*]. Moscow, 1996, vol. 1, pp. 65–73. (In Russian)

7. Sanfelippo P. M., Beahers O. H., Weiland L. H. Cystic disease of the liver. *Ann. Surg.*, 1974, vol. 179, pp. 922–925.

8. Taylor K. J. W., Viscomi G. N. Ultrasound diagnosis of cystic disease of liver. *J. Clin. Gastroenterol.*, 1980, vol. 2, p. 197.

9. Matevosian R. V., Kharnas S. S., Lotov A. N. Diagnostika i vybor metoda khirurgicheskogo lecheniia pri neparazitarnykh kistakh pecheni [Diagnosis and choice of surgical treatment of non-parasitic cysts of the liver]. *Khirurgiia* [*Surgery*], 2002, no. 7, pp. 31–36. (In Russian)

10. Potashov L. V., Vasil'ev V. V., Malakhova T. V., Emel'ianova N. P. Maloinvazivnye chreskozhnye vmeshatel'stva pod ul'trazvukovym kontrolem v lechenii neparazitarnykh kist pecheni [Minimally invasive percutaneous interventions under ultrasound guidance in the treatment of non-parasitic liver cysts]. *Novye Sankt-Peterburgskie vrachebnye vedomosti*, 2001, no. 1, pp. 73–74. (In Russian)

11. Timoshin A. D., Shestakov A. L., Iurasov A. V. *Maloinvazivnye vmeshatel'stva v abdominal'noi khirurgii* [*Minimally invasive interventions in abdominal surgery*]. Moscow, 2003, pp. 6–37. (In Russian)

12. Shishin K. V., Starkov Iu. T., Vishnevskii V. A. Vukolov, B. A., Shchegolev A. I. Khirurgicheskoe lechenie neparazitarnykh kist pecheni [Surgical treatment of non-parasitic liver cysts]. *Khirurgiia* [*Surgery*], 2006, no. 1, pp. 62–66. (In Russian)

13. Carswell K. A., Saglas F. G., Murgatroyd B., Rela M., Heaton N., Patel A. G. Laparoscopic versus open left lateral segmentectomy. *BMC Surg.*, 2009, no. 9, p. 14.

14. Gamblin T. C., Holloway S. E., Heckman J. T., Geller D. A. Laparoscopic resection of benign hepatic cysts: a new standard. *J. Am. Coll. Surg.*, 2008, vol. 207, no. 5, pp. 731–736.

For citation: Vasiliev V. V., Cheminava R. V., Rebrov A. A., Nikitin M. V., Danilchenko O. V., Yemelyanov N. P. Diagnosis and percutaneous puncture treatment of polycystic liver and hepatorenal polycystic disease. *Vestnik SPbSU. Medicine*, 2017, vol. 12, issue 2, pp. 136–144.
DOI: 10.21638/11701/spbu11.2017.202

Статья поступила в редакцию 18 января 2017 г.
Статья принята в печать 10 марта 2017 г.

Контактная информация:

Васильев Владимир Васильевич — кандидат медицинских наук; vasilev_vl@mail.ru
Чеминава Реваз Валерьянович — доктор медицинских наук; rvchemed@gmail.com
Ребров Антон Александрович — кандидат медицинских наук, ассистент; rebrov@mail.ru
Никитин Михаил Вячеславович — врач-хирург; hydramed@mail.ru
Данильченко Ольга Васильевна — врач УЗИ; odanil1@mail.ru
Емельянова Надежда Петровна — врач УЗИ; 9213225692@mail.ru

Vasiliev Vladimir V. — PhD; vasilev_vl@mail.ru
Cheminava Revaz V. — MD; rvchemed@gmail.com
Rebrov Anton A. — PhD, assistant; rebrov@mail.ru
Nikitin Mikhail V. — surgeon; hydramed@mail.ru
Danilchenko Olga V. — US doctor; odanil1@mail.ru
Yemelyanova Nadezhda P. — US doctor; 9213225692@mail.ru